

Histologirapport



Vår ref: (361-364/2014)
Mottatt dato:10.06.2014

Kunde / bakgrunn

Eier: Blom Fiskeoppdrett AS

Lokalitet: Rekeviki

Innsender: Pernilla Simolin

E-post: pernilla.simolin@fishguard.no

Tlf: 99513398

Art: laks

Prøvetakingsdato: 05.06.2014

Sjukdomshistorie: kontroll AGD

Resultat

Prøve merket: 4 gjeller, hele anlegget

Vår journal: 361-364/14

gjelle 1: uten anmerking

gjelle 2: utan anmerking

gjelle 3: sparsomt økt antall epitelceller ytterst på sekundærlamellene (klubbing)

gjelle 4: et fåtall eldre blødninger innenfor gjelleepitelet (teleangiektasier), sparsomt økt antall epitelceller ytterst på sekundærlamellene

Konklusjon:

Kunne ikke påvise amøbaer i snittet. Svært sparsomme vevsforandringer, innenfor det normale.

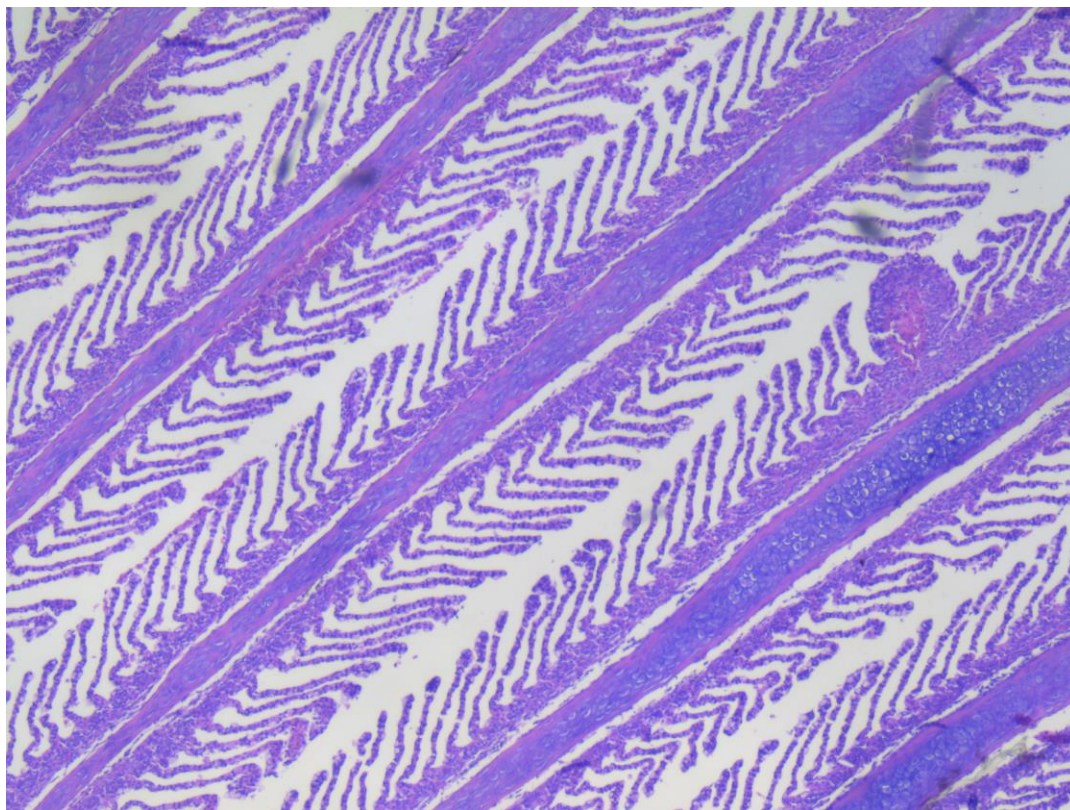
Dato

15.06.2014

Signatur

Pernilla Simolin

Vedlegg: bilde



Gjelle 4, eldre blødning som har organisert seg, sparsomt økt antall epitelceller ytterst på sekundærlamellene (innenfor det normale).