

# Histologirapport

Vår ref: (958 – 963 / 2015)

Mottatt dato: 22.10.2015

## Kunde / bakgrunn

Eier: Blom Fiskeoppdrett AS

Lokalitet: Rekeviki

Innsender: Jan Gjerde

E-post: jan.gjerde@hotmail.com;jib@blomsea.no

Tlf: 48 99 43 34

Art: laks, 150 g

Prøvetakingsdato: 22.10.2015

Sjukdomshistorie: Rutinekontroll for AGD

## Konklusjon:

Det ble ikke påvist unormale forandringer.

Dato

01.11.2015

Signatur:

*Pernilla Simolin*  
Pernilla Simolin

## Resultat

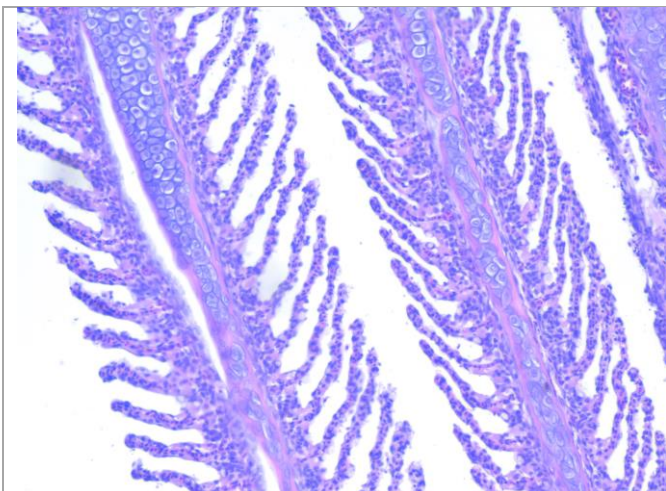
Prøve merket: Rekeviki 22.10.15

Vår journal: 958 - 963

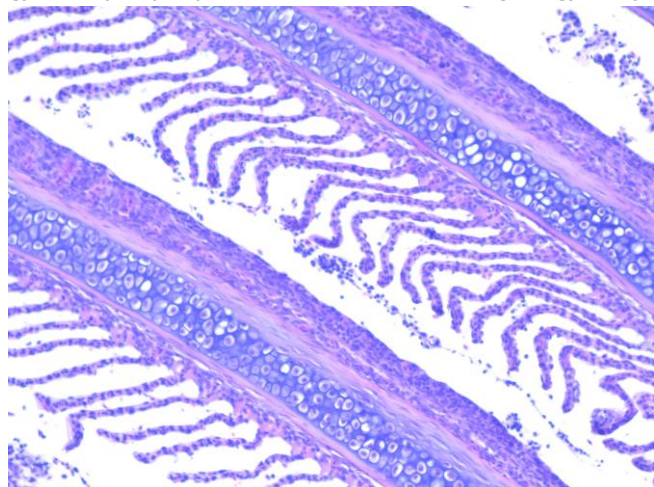
gjelle 1 (958): Uten anmerkning (U.a.) bilde 1



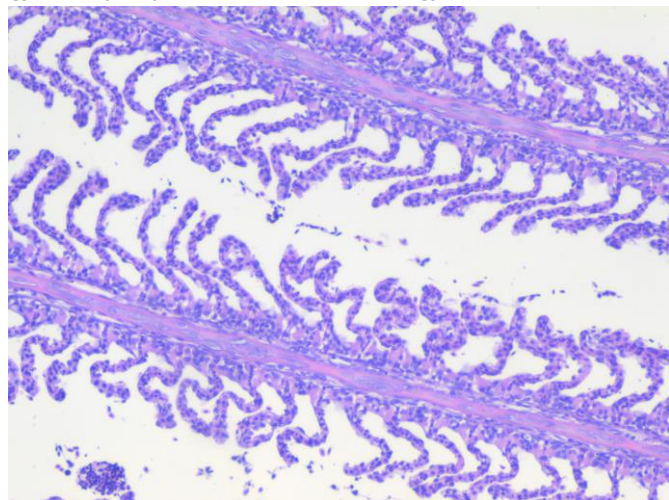
gjelle 2 (959): U.a. bilde 2



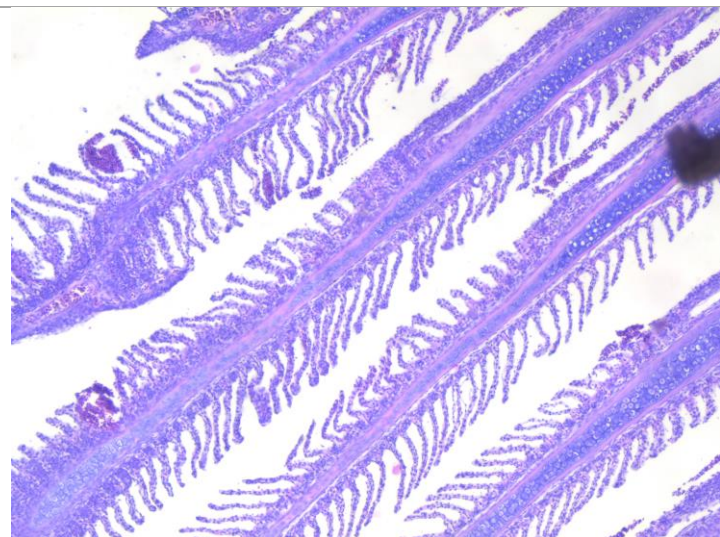
gjelle 3 (960): Sparsomme ferske blødninger i gjelleepitelet. I hovedsak uten anmerkning. Bilde 3



gjelle 4 (961): I hovedsak normalt gjellelev. Bilde 4



gjelle 5 (962): I hovedsak normalt gjellelev. Fusjon av gjellelameller i mindre områder. Bilde 5



gjelle 6 (963): I hovedsak normal gjellelev. Sparsomt med ferske blødninger i gjelleepitelet. Kan komme av håndtering. Bilde 6

