

Histologirapport



Vår ref: (1068-1074 / 2015)
Mottatt dato: 24.11.2015

Kunde / bakgrunn

Eier: Blom Fiskeoppdrett AS

Lokalitet: Rekeviki

Innsender: Jan Gjerde

E-post: jan.gjerde@hotmail.com;jib@blomsea.no

Tlf: 48 99 43 34

Art: laks

Prøvetakingsdato: 23.11.2015

Sjukdomshistorie: Rutinekontroll for AGD

Konklusjon:

Uttalte vevsforandringer og rikelig med amøber.

Dato

01.12.2015

Signatur:

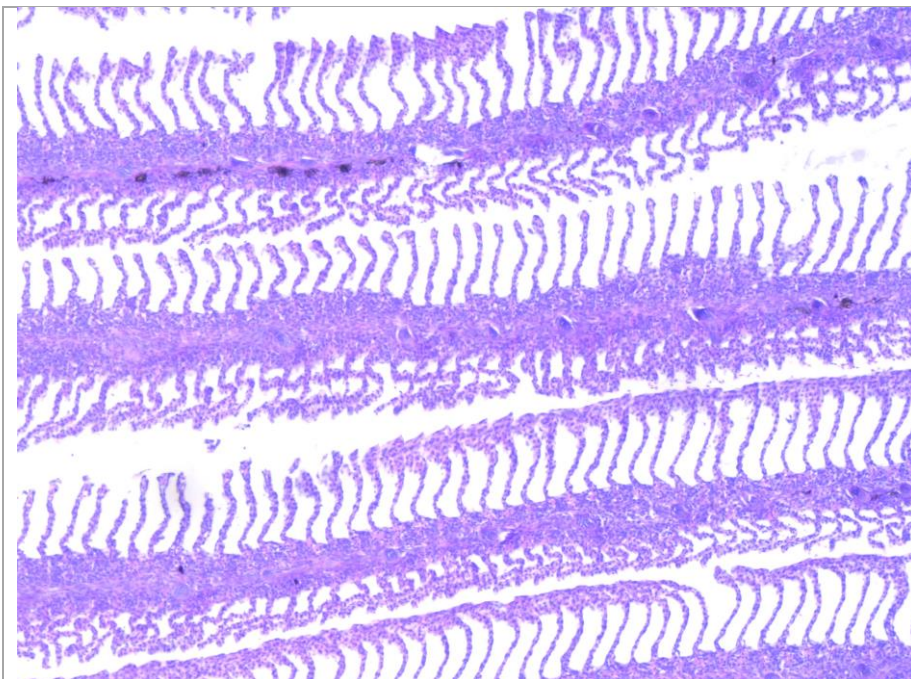
Pernilla Simolin
Pernilla Simolin

Resultat

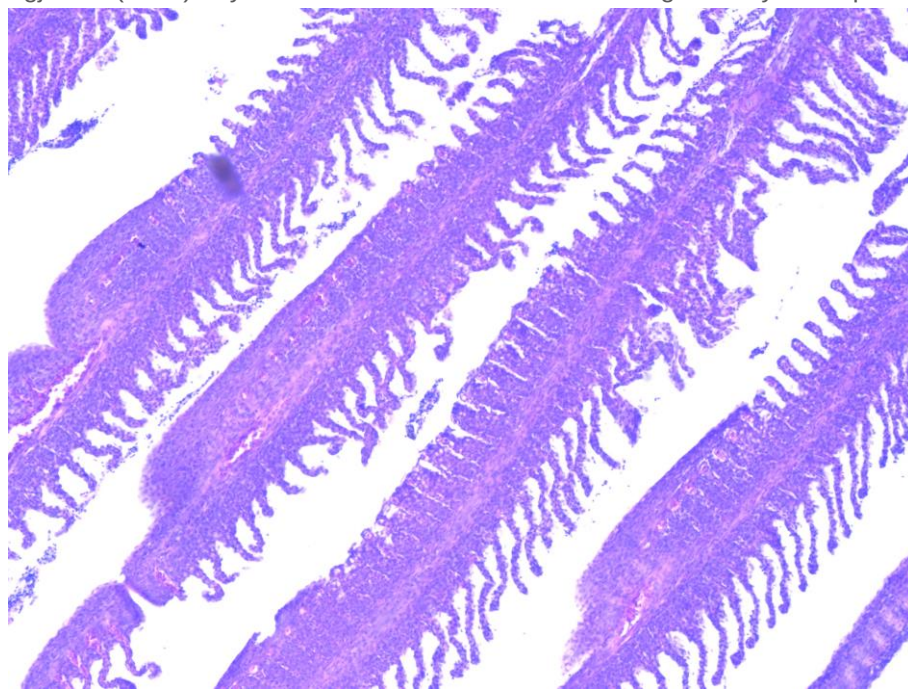
Prøve merket: M1

Vår journal:

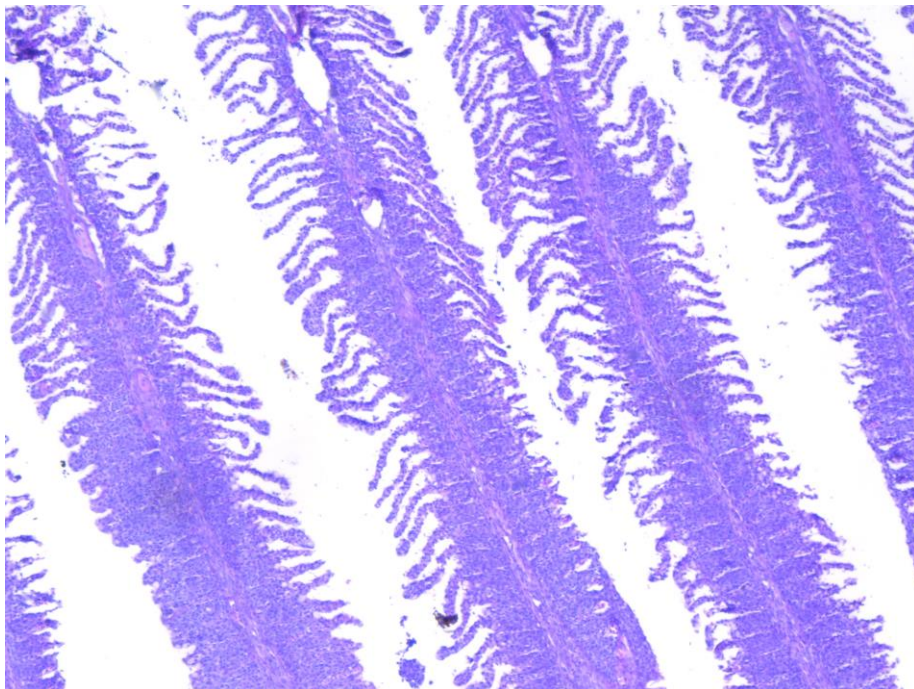
gjelle 1 (1068) : Hovedsakelig normalt gjellelev. Fortykkede primærlameller. Sammenvoksninger i <30% av snitt.



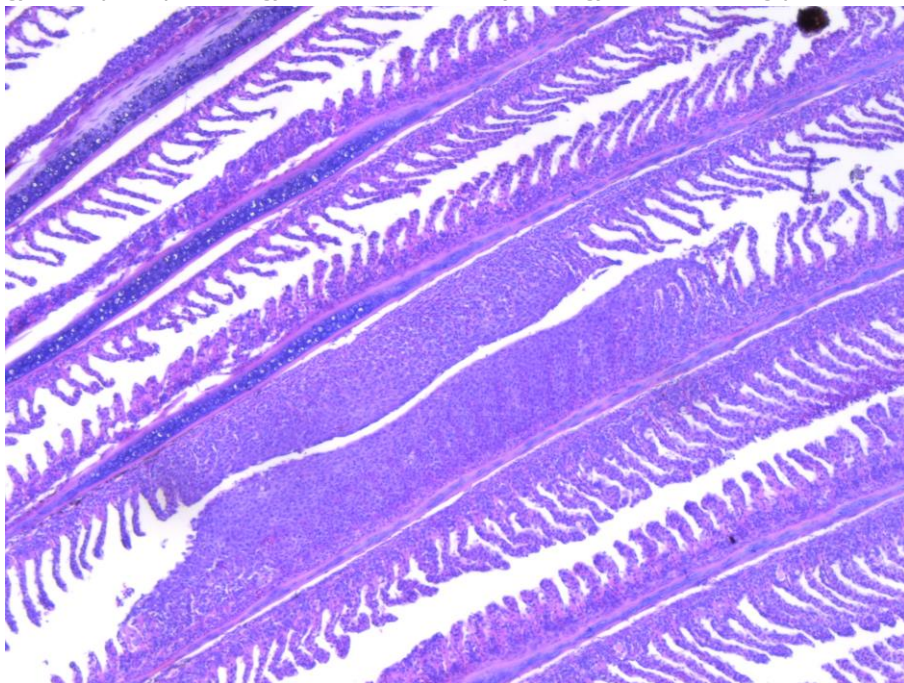
gjelle 2 (1069): Mye frie amøber. Uttalte vevsforandringer. Fortykkede primærlameller og sammenvoksninger.



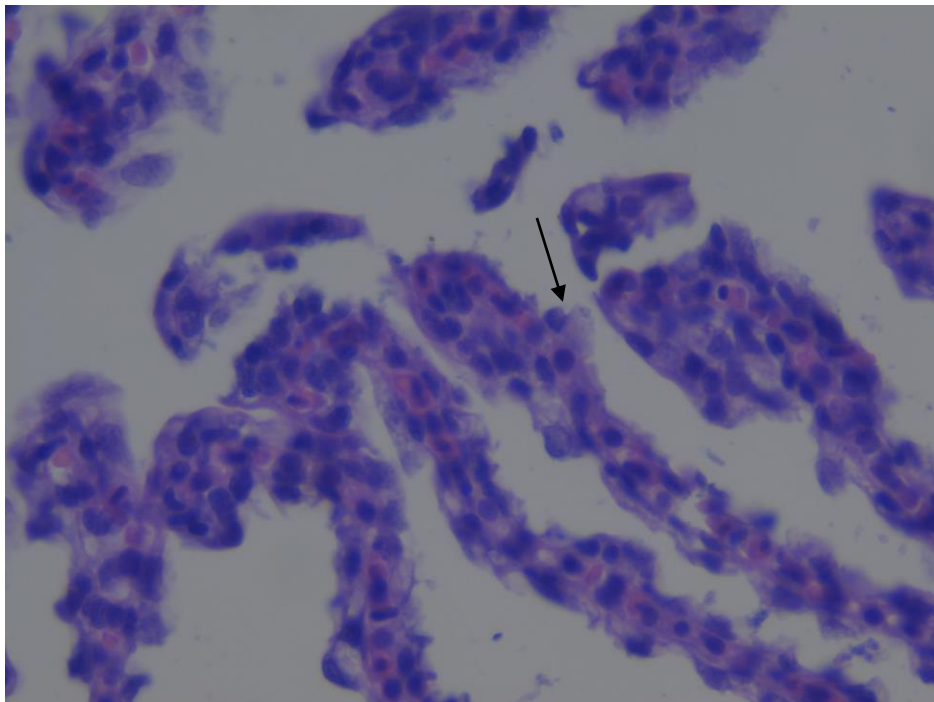
gjelle 3 (1070): Normalt gjellelev mot gjellebuen. Kraftig fortykkede primærlameller og sammenvoksninger ytterst på sekundærlamellene.



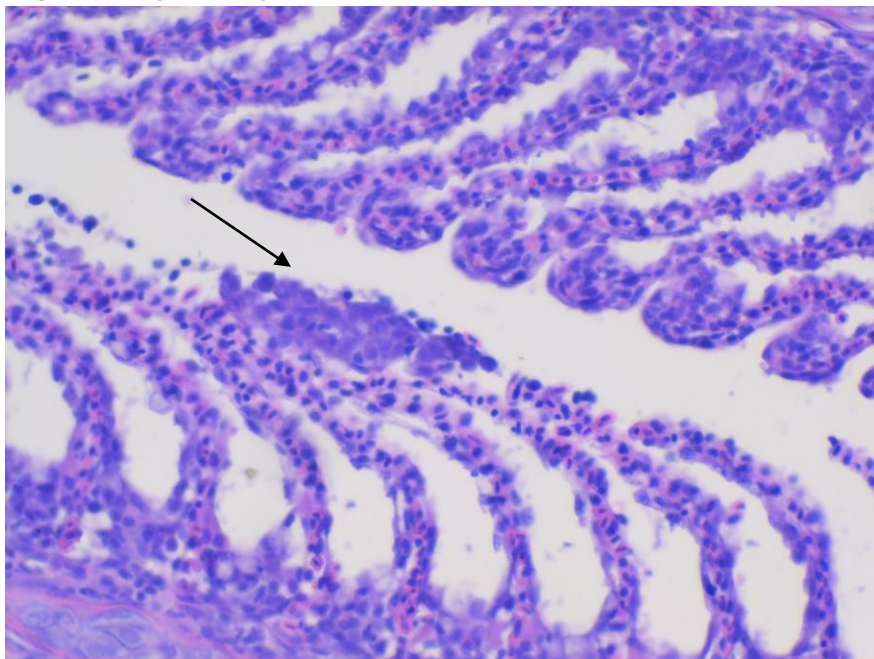
gjelle 4 (1071): Store gjelleskader med fusjon av gjellelameller og plakk med amøber.



gjelle 5 (1072): Hovedsakelig normalt gjellelev. Noe fortykkede primærlameller. Amøber.



gjelle 6 (1073): Moderate forandringer. Amøber. Fortykkede sekundær-, - og primærlameller. Sammenvoksninger begrenset til yttre tredjedel av sekundærlamellene.



gjelle 7 (1074): Uttalte forandringer. Sammenvoksninger. Store mengder amøber mellom sekundærlamellene.

